

Logo del centro

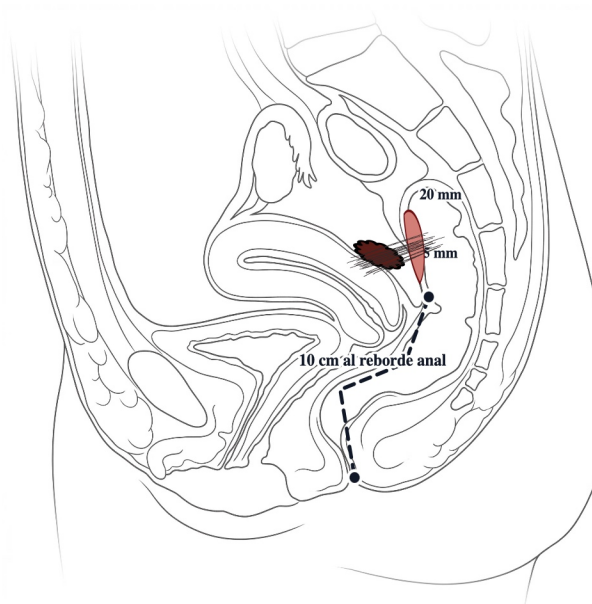
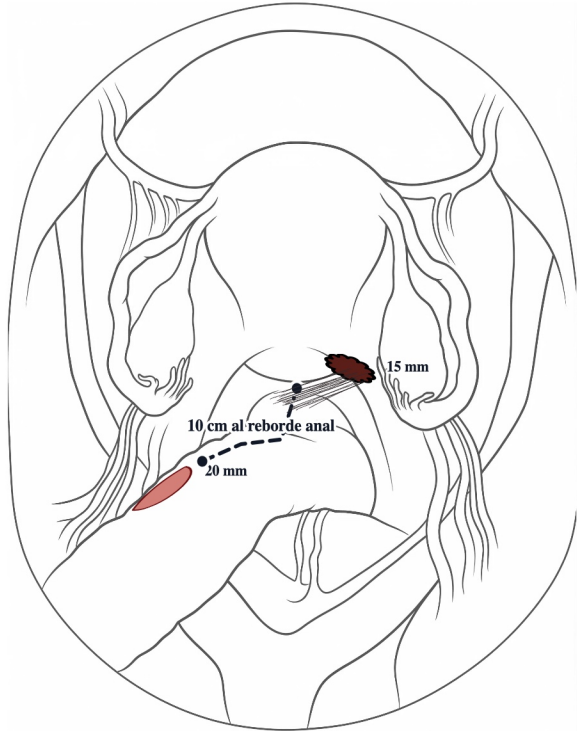
Mapa anatómico de endometriosis

Paciente: _____ · ID: _____ · Fecha: 2026-07-02







Coronal

Sagital



Etiquetas

-  Compromiso intestinal
-  Distancia anal
-  Endometriosis profunda
-  Adherencia sospechada

#Enzian: A2 B0/2 C2

Espacio para firma personalizada